

***Dra. Claudia Rey***

**Especialista en  
Ginecología**

**Especialista en  
Climaterio  
(AAPEC)**

**Miembro CD de  
AAPEC: Secretaria  
General**

**Coordinadora del  
EEA**

**Directora 3º Curso  
Presencial Anual  
AAPEC 2016**

**Miembro IMS**

**Fellow American  
College ACOG**



**3º CURSO UNIVERSITARIO  
DE POSTGRADO, DE  
FORMACIÓN EN  
CLIMATERIO.  
PRESENCIAL ANUAL.  
2016.**

**“Taller  
de  
Casos Clínicos”**

# CASO CLÍNICO N° 1. JULIA.

**Caso Clínico 1: Julia. Consultó hace 1 año 54 años.**

**MC: Síndrome climatérico**, refiere SVM severos + Alterac. del sueño, que se exacerbaron en los últimos 3 años.

## **Antecedentes Personales:**

M:12 RM:5/28 IRS:20 **Menopausia:45** E:2 - P:1 (PN) - Ab:1 (16a)

Hábitos: No Fumadora.

## **Antecedentes Quirúrgicos:**

**27 a**: Laparoscop x Blast. Ov. Der: EDT quística, Q. achocolatado del ovario e implantes Edt diseminados en pelvis → ectomía del blastoma y electrocoarg de los focos.

**45 a**: (Feb. 2007) Vía Comb. (Histero + Laparo) x Pólipo Endometrial y Bp Ov. Laparoscópica.

**AP**: Pólipo Endometrial. Bp Ov: Adenoaca seroso poco dif.

# CASO CLÍNICO N° 1. JULIA.

**Feb.2007: Cx Radical:** AnexoHST total con manguito vaginal + omentectomía + Bp múltiples (peritoneo, cúpula diafragm.)+ Lavado cavidad abdominopelviana: AP: Ca. seroso poco dif residual en ov. Izq. Ausencia de neoplasia en todas las

Fu estadif  
Estadío Ic

Luego Qt

**Paciente operada por  
Cáncer de Ovario,  
puede recibir THM.?**

itaxel)

A la fecha (9 años del Tto) se encuentra libre de enfermedad.

**Ca OVARIO y THM**

# CASO CLÍNICO N° 1. JULIA.

Resumen Ca de Ovario. (Clase Dra. Shayo)

➤ Puede recibir THM

THM: Esquema combinado continuo.

Vía parenteral: Gel de Estradiol y PNM 100 mg.

O Tibolona.

diseminada en pelvis.

# CASO CLÍNICO N° 1. JULIA.

Pero.....

2009

frigor

q rev

derec

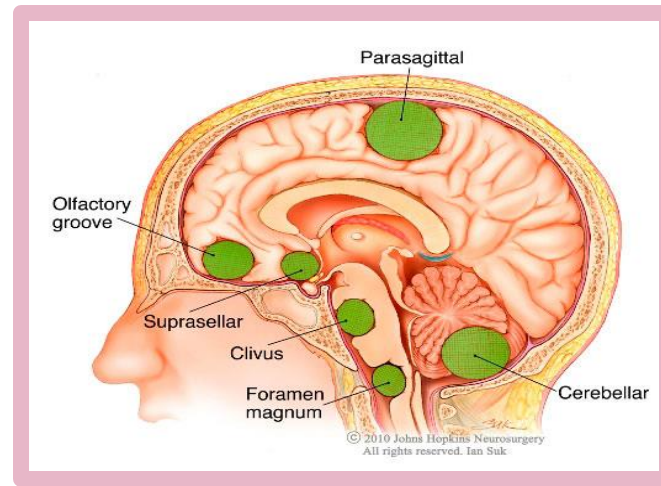
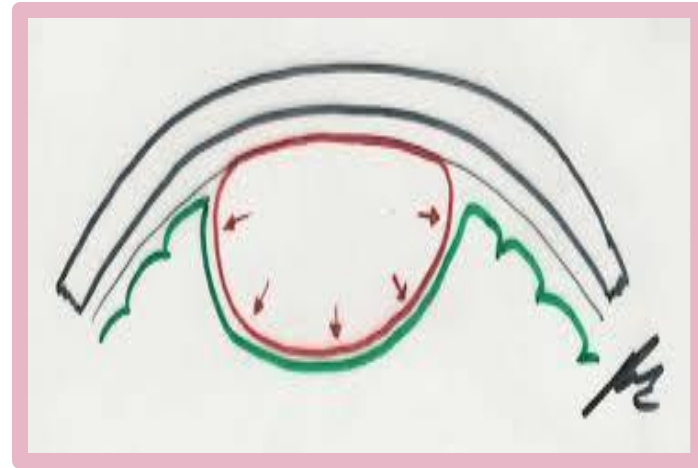
reseca

Paciente con  
Meningioma  
puede recibir THM.?

febral,

# MENINGIOMA

- Son **T. Benignos**, originados en las **meninges (aracnoides)** . Muy raro su malignización.
- **Localización** + frec es en la **convexidad del cráneo**, pero tmb se pueden ubicar en la **base del cráneo**, siendo esta Localizac. + compleja para su extirpación completa, dado que puede estar adherido a estructuras del tronco cerebral.
- Son + frec. en mujeres que en hombres.
- Aprox  $\frac{2}{3}$  de MG expresan Recep. de Progesterona, y raramente de Estrógenos. Se ha descrito un crecimiento acelerado durante el Embarazo y un  $\uparrow$  incidencia en Muj. que han recibido sustitución hormonal tras la menopausia (Benson et al.2010)
- Clasificación OMS, se % en: **Grado I; Grado II o Atípico y Grado III o Anaplásico**. Variantes histológicas + comunes : Mg. meningotelial, fibroblástico y transicional.





*Qué dice la  
Evidencia.??*



Climacteric. 2003 Dec;6(4):285-92.

*Meningioma and hormonal influences.*

Wahab Mal; Azzawi F.



**70% de los meningiomas expresan Receptores de Progesterona; mientras que los Receptores de Estrógeno son < expresados, 31%.**

Estas observaciones sugieren la influencia de Progest. en el crecimiento del tumor.

**Se discute el uso de THM en mujeres PMP sintomáticas, ya sea con la Enf. tratada previamente o con tumores in situ.**

Meningioma is largely coexistent with the incidence of hormones increased during menses. Obesity as confers adiposity positively gonadal steroid progesterone.

These observations suggest that progesterone influences tumor growth. A progesterone antagonist such as mifepristone therefore may inhibit tumor growth. **The use of hormone replacement therapy in symptomatic postmenopausal women either with previously treated disease or with dormant tumors is discussed, but remains controversial.**

meningioma on and of specific showing during ectomy, while re also fferent express eceptors.

# REVISIÓN DE EVIDENCIA

- **2008.** American Society of Clinical Oncology. *¿Is There an Association Between Meningioma and Hormone Replacement Therapy?* *Blitsheyn S, Crook J, Kurt.*

Mostró evidencia de una asociación entre el uso de TRH y el Dg de MG, por lo tanto, el uso de TRH puede ser un F de R para mening.

- **PloS One 2013,Dec 27; 8 (12):e83261.** *Reproductive and exogenous hormone factors in relation to risk of meningioma in women: a meta-analysis.* Qi ZY Shao C

Una > exposición a Hormonas Sex Fem → puede ↑ el R de MG en las mujeres, sin embargo, se req estudios adicionales para confirmar estos hallazgos.

- **Eur J Cancer 2013 Oct; 49(15).** Hormone replacement therapy increases the risk of cranial meningioma. Andersen L Friis

El uso de la TRH a largo plazo, en particular de la terapia con estrógenos y progestágenos en combinación, pueden aumentar el riesgo de meningioma.

# REVISIÓN DE EVIDENCIA

## En resumen:

- ◉ En una Revisión de la literatura para examinar la **asociación entre el uso de hormonas exógenas y el riesgo de meningioma**, se observa que la Evidencia actual, sugiere una **asociación entre el uso de THM y un mayor riesgo de meningioma. (x ser un T. Hormonodependiente).**
- ◉ El uso de THM en mujeres posmenopáusicas sintomáticas, ya sea con la enfermedad tratada previamente o con **tumores latentes se discute, pero sigue siendo controvertido. En general, se tiende a no recomendarla.**
- ◉ NO se la recomienda en los Grado II y Grado III.

# PROLACTINOMAS

# PROLACTINOMAS

- ⊙ En pacientes con **Microprolactinoma** el uso de THM no afecta el tamaño de la lesión, y por tanto puede ser usada.
- ⊙ En aquellas con **Macroprolactinoma** el uso de THM debe evaluarse de forma individual. De decidirse, debe monitorearse estrechamente los niveles de PRL antes del inicio y cada 3 meses, así como realizar una RMN sellar para evaluar el tamaño del adenoma durante el uso.
- ⊙ Aunque en gral, en el MacroPRL no se la recomienda.

Ann Endocrinol (Paris). 2007 Jun;68(2-3):106-12. Epub 2007 May 30. Prolactinoma and estrogens: pregnancy, contraception and hormonal replacement therapy.

Christin-Maître S1,

**iii Muchas Gracias!!!!**